膀胱全摘・回腸導管作成術後
回腸ストマから出血をきたした2例

神戸市立医療センター中央市民病院　麻酔科
大内 謙二郎、三好 健太郎、須賀 将文、川上 大裕
植田 浩司、下薗 崇宏、美馬 裕之

諸言

- 回腸導管後の回腸ストマからの出血の原因として、**動脈尿管瘻(AUF)**や**動脈導管瘻(ACF)**が稀な合併症として知られている。

- 両疾患に対し血管内治療を行い、
  良好な成績を得られたため報告する。

症例①　68歳 女性
動脈尿管瘻(AUF)

【病歴】

膀胱癌に対し膀胱全摘・回腸導管増設術を施行。
尿管回腸吻合部狭窄で、長期尿管ステント留置の既往。

術後半年、発熱を主訴に前医を受診。
尿路感染症の診断で抗生剤治療。
入院中に回腸ストマより少量出血があったが経過観察。
4日後に意識障害と血圧低下を認め、気管挿管と輸血。
当院へ救急搬送。

【既往歴】

子宮筋腫、子宮全摘・両側付属器切除術後

腹部CT(前医)

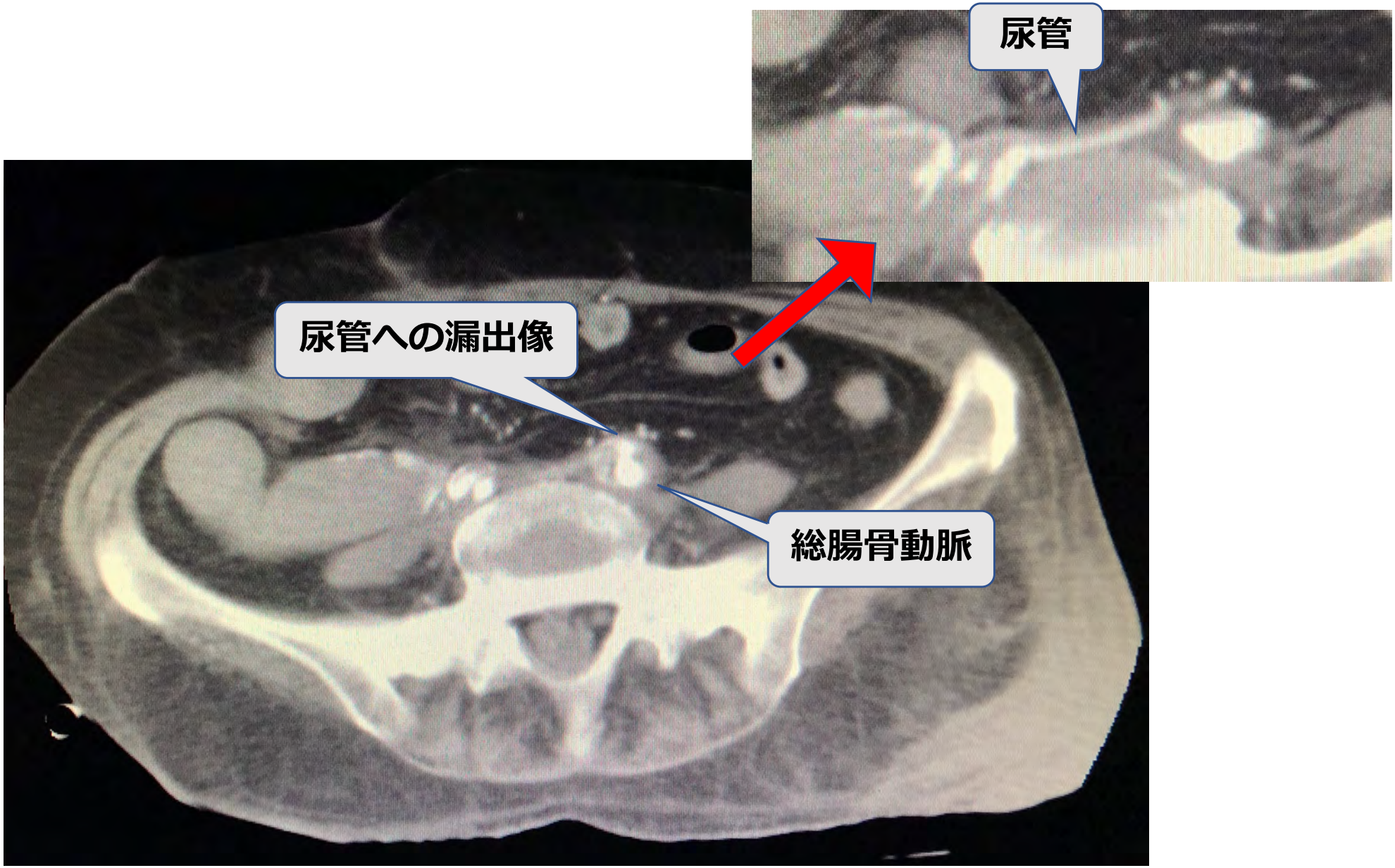

診断：血管造影

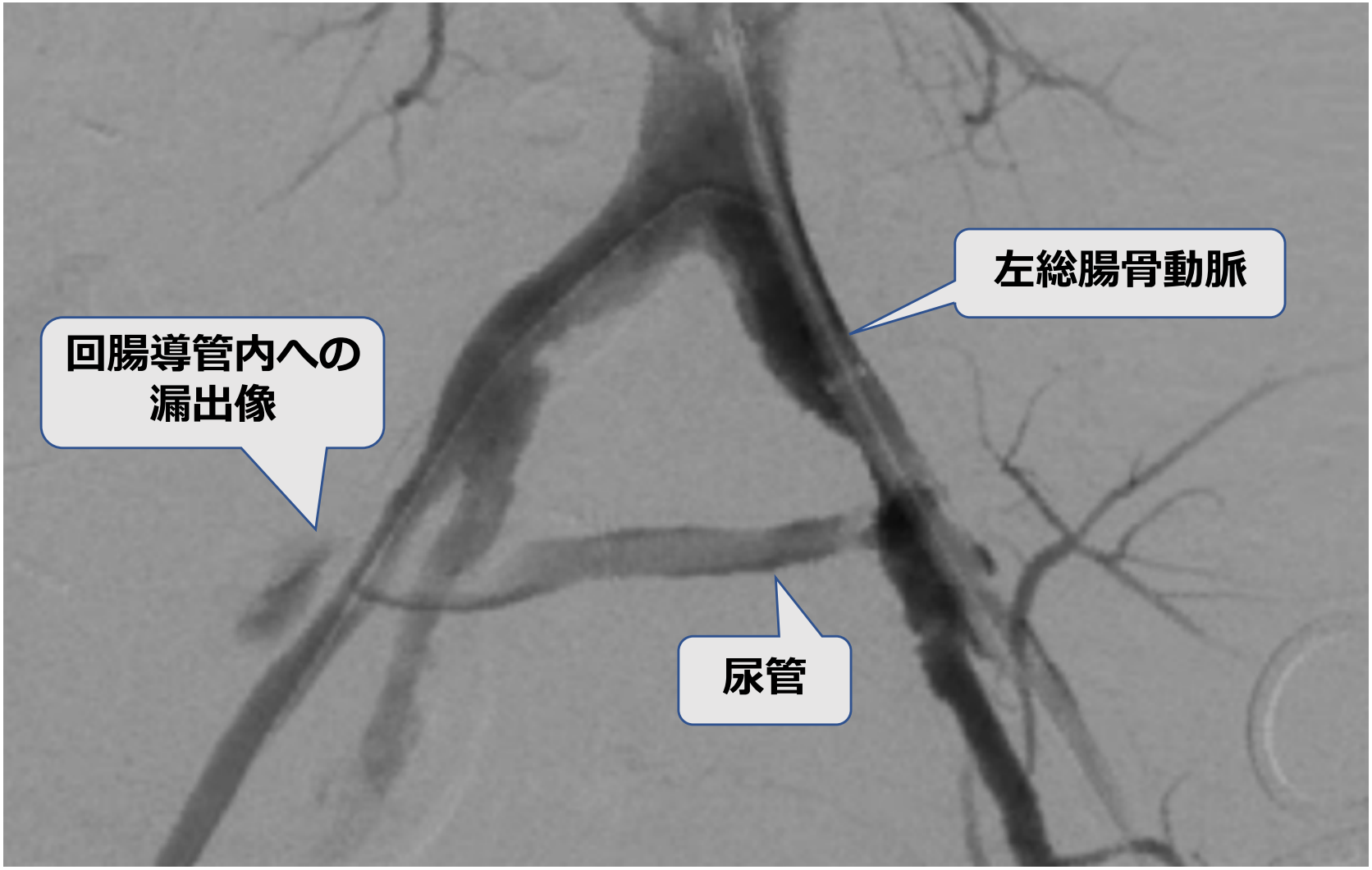

左総腸骨動脈-左尿管瘻

治療後

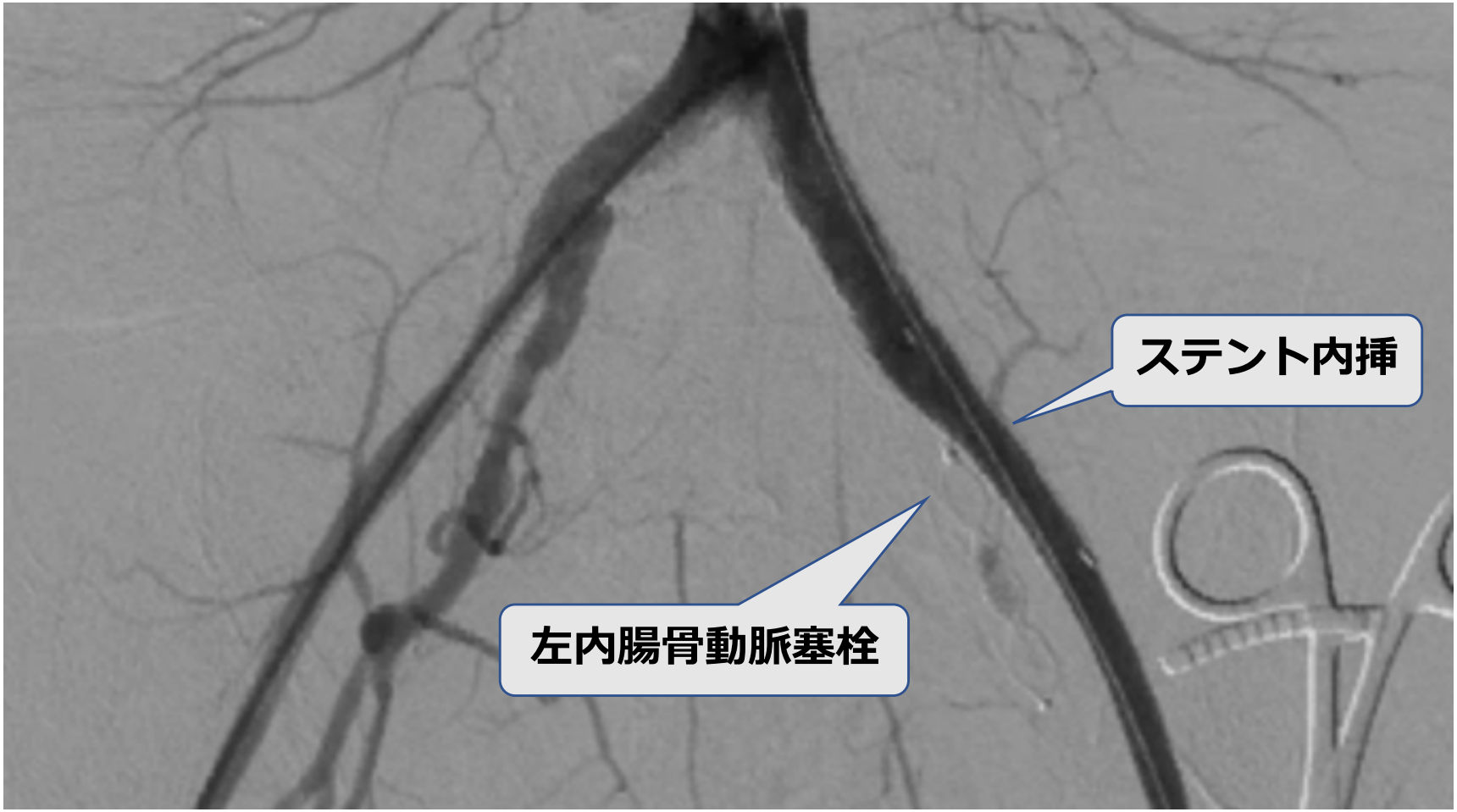

左内腸骨動脈塞栓
左総腸骨動脈-左外腸骨動脈ステント内挿術
左腎瘻増設

術後経過

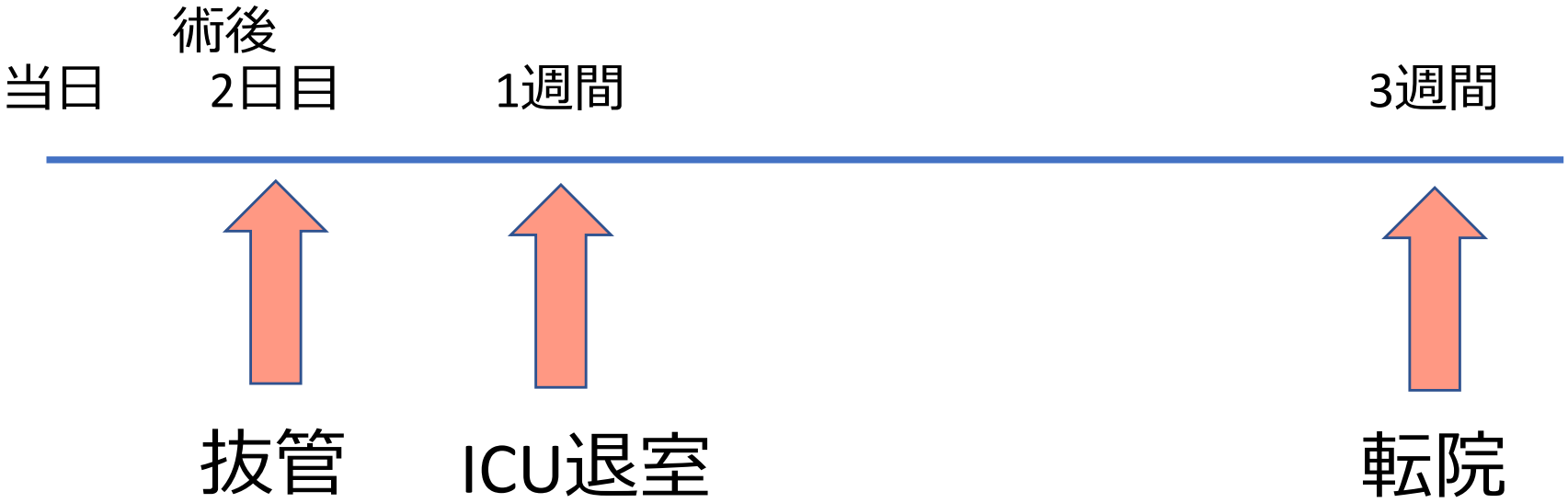

術後再出血などの大きな合併症なく転院した。

症例②　70歳 男性
動脈導管瘻(ACF)

【病歴】

膀胱癌に対し膀胱全摘・回腸導管増設術を施行。
術後尿管狭窄などを認め尿路感染症を繰り返し、
両側尿管ステント、右腎瘻増設をしていた。

半年後、午前中に腹痛の訴えと少量の血尿あり。
腹部造影CTで造影剤の血管外漏出像なく経過観察。
午後に再度右腎瘻・回腸ストマより出血を認め、
血圧低下も認めた。

【既往歴】

外傷性くも膜下出血、心筋梗塞、発作性心房細動

腹部CT(1回目)

腹部CT(2回目)

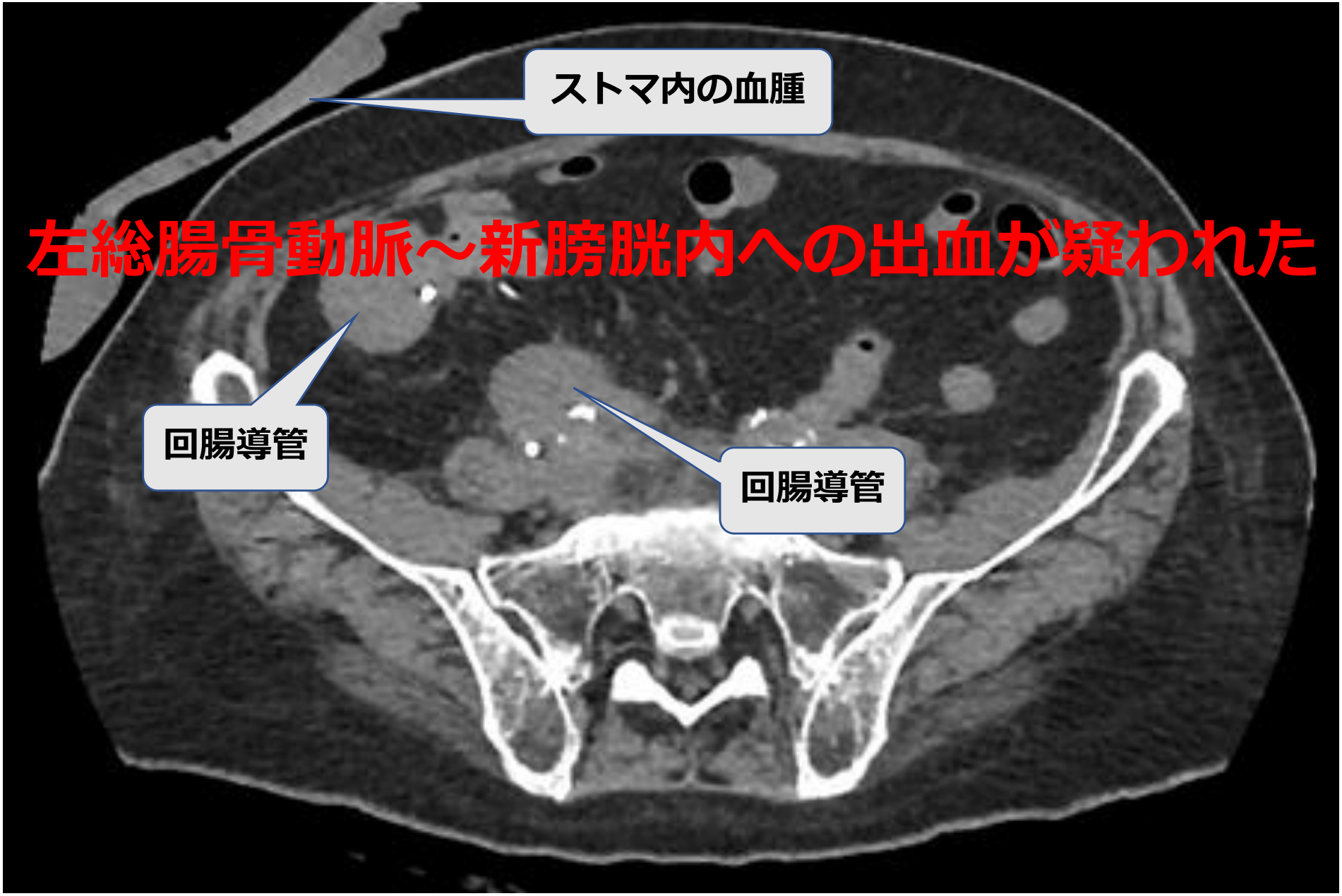

診断：血管造影

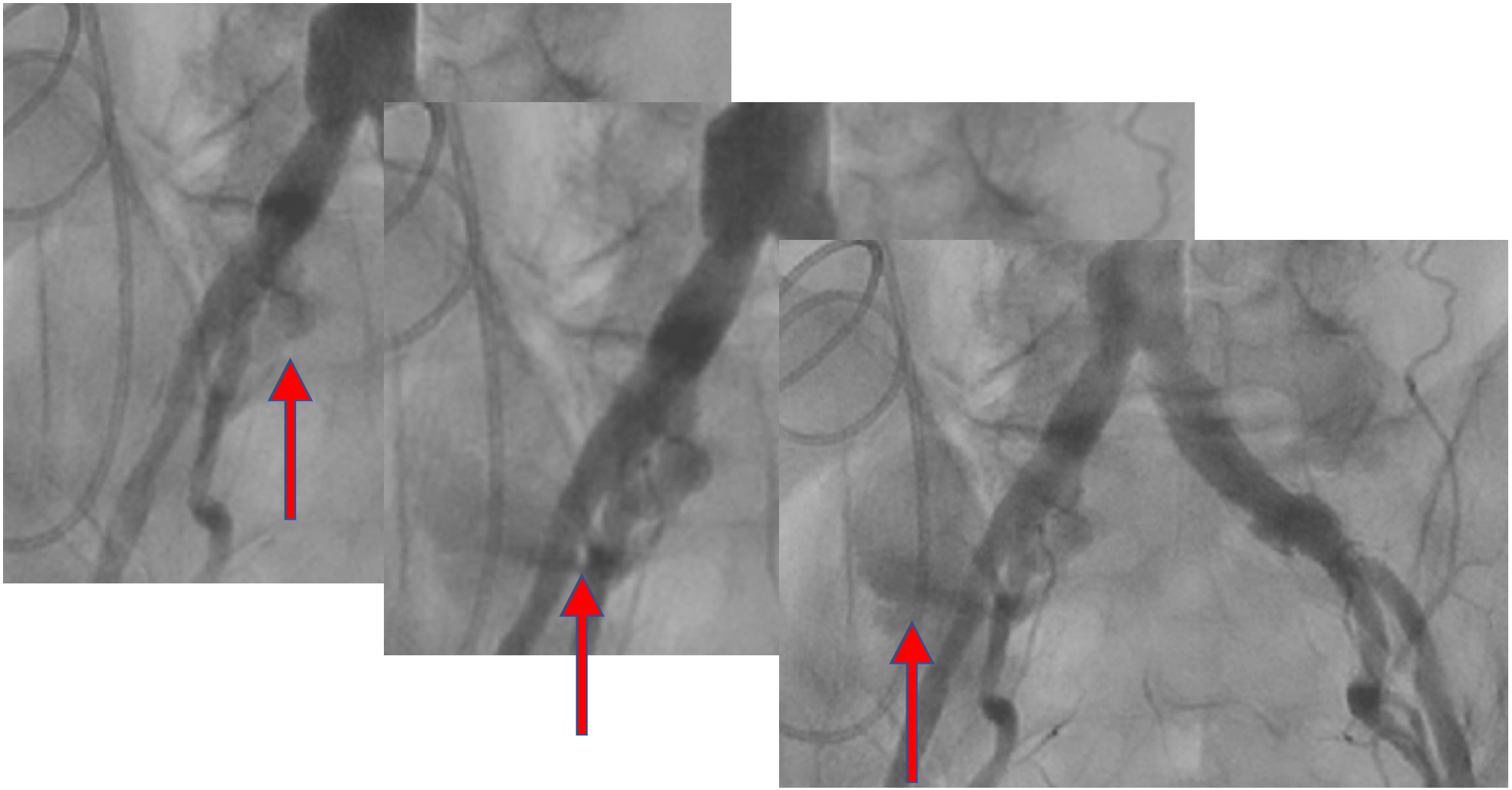

右総腸骨動脈-回腸導管瘻

治療後

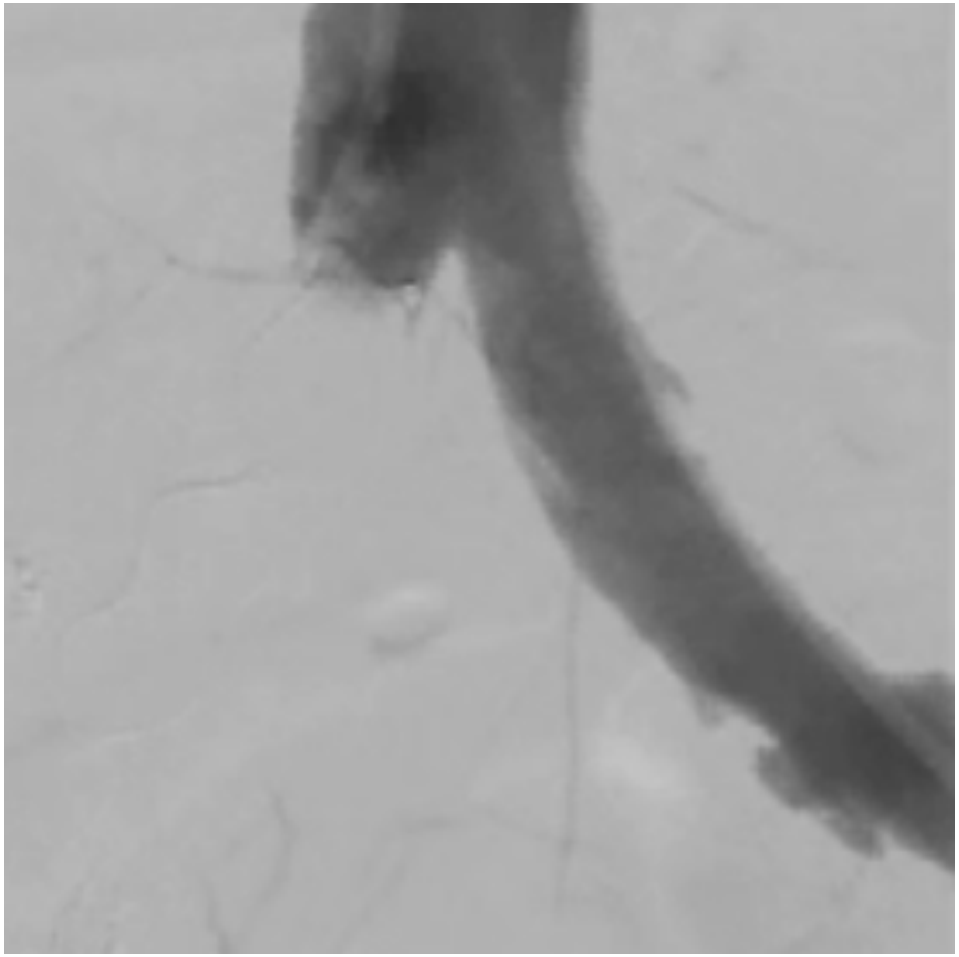

右内腸骨動脈・右総腸骨動脈塞栓術
右腋窩動脈-右浅大腿動脈バイパス術

術後経過

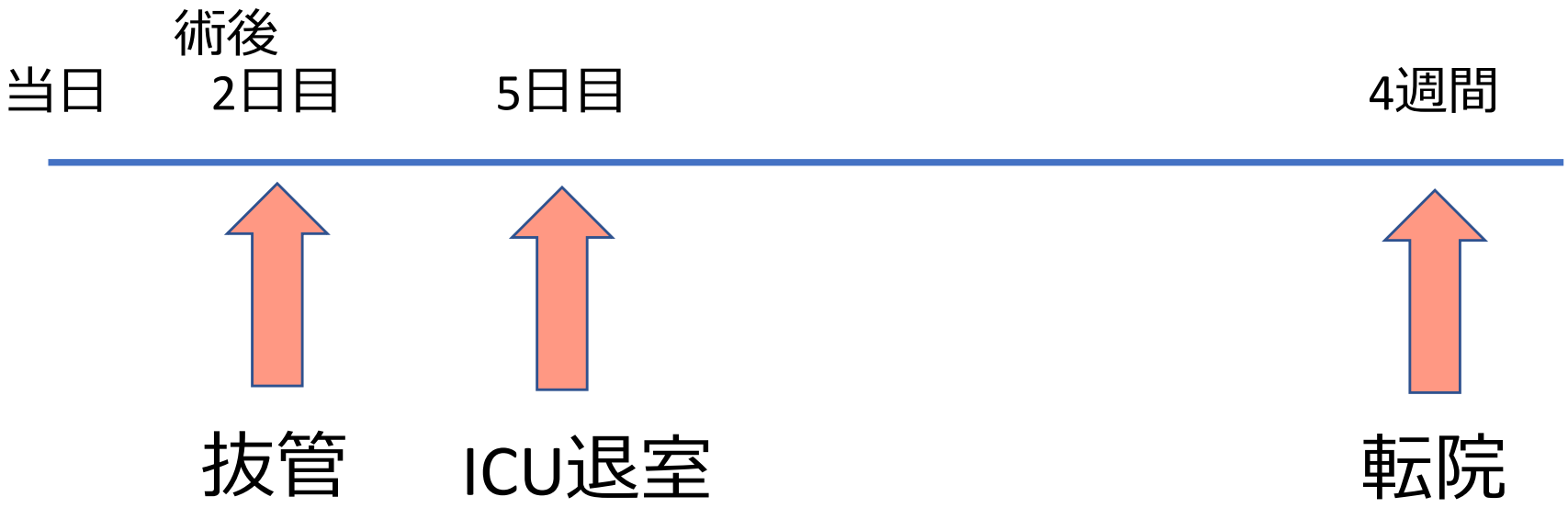

術後再出血などの大きな合併症なく転院した。

考察

＜膀胱全摘出・回腸導管作成術に伴う合併症＞

腎障害、ストマ関連トラブル、腸閉塞
尿路感染症、尿管閉塞、尿管結石症　など

*Urol Clin North Am.*2018;45(1):79-90.

遠隔期の**動脈瘻形成**は稀であるが致死的な合併症である。

*Arch.Esp.Urol.*2013;66(10):967-969.

＜動脈瘻形成のリスク因子＞

動脈尿管瘻(AUF)

尿管ステント留置、動脈瘤などの血管病変
骨盤内腫瘍・骨盤内術後、骨盤内への放射線治療

動脈導管瘻(ACF)　AUFと同様

*Urology.*2009;74:251-255.
*Urology.*2012;79:23-7.

＜症状＞

血尿(74～100% 最多)、腹痛は少ない(7%程度)

前駆症状としての血尿 ”sentinel bleed”の段階では、
見逃されることが多いが、本疾患を考慮する必要がある。

Vascular 2016;24(2):203–207.

BJM Case Rep 2015.

＜診断＞

腹部造影CT、血管造影、逆行性尿管造影

活動性の出血が持続している段階でないと診断に難渋する。
ステント抜去など誘発操作を含んだ血管造影が診断により有用。

*J Urol.*2008;179(2):578-81.

＜治療＞

血管内治療

以前よりも低侵襲で良好な成績が得られている。
年齢や全身状態に関わらず推奨される。

*J Urol.*2008;179(2):578-81.

本症例

- **症例① 動脈尿管瘻(AUF)**

リスク：骨盤内手術歴、尿管ステント留置の既往

病歴：sentinel bleedと思われる血尿

診断：腹部造影CT、血管造影

治療：血管塞栓術＋ステント内挿術

- **症例② 動脈導管瘻(ACF)**

リスク：尿管ステント留置

病歴：腹痛、sentinel bleedと思われる血尿

診断：血管造影

治療：血管塞栓術＋血管バイパス術

結語

- **動脈尿管瘻(AUF)・動脈導管瘻(ACF)**による
  出血性ショックおいて血管内治療は有効であった。

- 本病態は回腸導管術後の稀な合併症であるが、
  危険性や対処法に精通しておくことが重要である。